三豊総合病院歯科口腔外科医長　大河原敏博氏

◆おおがわら・としひろ　2005年岡山大歯学部卒。09年岡山大大学院修了後、三豊総合病院歯科口腔外科に勤務。15年から現職。日本口腔外科学会認定医、歯科医師臨床研修指導医。岡山県瀬戸内市出身。39歳。

口腔がん

他部位移植し患部再建

刺激、飲酒原因 高齢者多く

口の中の粘膜にできる口腔がん。口内炎のように膨らんだり、えぐれたりした傷ができ、徐々に大きくなっていくなど形態はさまざまで、痛みなどの自覚症状が乏しく発見が遅れ、治癒する機会を失っているケースがある。三豊総合病院歯科口腔外科の大河原敏博医長に、初期症状や具体的な治療方法などを聞いた。

―口腔がんとは。

部位によって舌がん、頬粘膜がん、歯肉がん、口腔底がんに分けられる。口腔がんを含めた頭頸部がんは全てのがんの約5%と非常に少ない。しかし、しゃべる、食べる、飲み込むといった生命維持活動に欠かせない部分のため、機能回復を考慮した治療が必須となる。そのため、治療に精通したさまざまな診療科と連携して集学的治療に当たる必要がある。初期症状は口腔粘膜に口内炎のような傷ができ、それが徐々に大きくなる。口腔粘膜は治癒しやすい部位で、口内炎は通常、1週間以内に治まることが多い。2、3週間たっても治癒しない場合は受診してほしい。進行した症例では、表面が荒れた固い腫瘤が口の中にでき、痛みや悪臭もある。頸部のリンパ節に転移し、リンパ節の腫れも起こる。

―口腔がんの原因は。

慢性的な口腔粘膜への刺激や飲酒、喫煙が原因と言われている。罹患者は比較的高齢者に多い。

―治療方法は。

手術が主体。手術が不可能な症例や術後に重篤な合併症を招く恐れのある症例は、抗がん剤や放射線治療も選択する。手術を選択した場合は、失われた口腔機能の回復が必要となる。

―機能回復にはどのような方法があるのか。

手術でがんを取り除いた後、体の他部位から皮膚や筋肉を移植することが必要となってくることも少なくない。当科で主に力を入れているのは、下顎の歯肉にできたがんを骨ごと取り除いた後、下顎を形態的、機能的にできるだけ切除前の状態に戻す手術だ。

―具体的には。

術前の状態をCTで確認した後、そのデータを用いて原寸大の顎骨模型を作成する。この模型を用いて切除予定部位を再現できるように術前に金属プレートを屈曲しておく。プレートにより患者の顎の位置、頬の膨らみ、顎関節の位置を高い精度で再現することができ、残った歯での咀嚼機能の維持や、他部位から移植した後の顔貌を左右対象に再現することもできる。

―手術で失われた部分では咀嚼できないのか。

残念ながらできない。金属プレートでなく、足の骨や肩の骨の付いた組織を移植した場合、インプラントを埋入することによって咀嚼機能は回復できる。しかし、これは適応が限られる場合が多い。そこで、先ほどの3D模型から患者の骨に合ったチタントレーをつくり、腰骨を用いて顎骨を再建し、その後にインプラントを埋入する方法が普及している。また、金属プレートでの再建後、患部での咀嚼機能回復を目的に数年後にプレートを除去し骨をつくる手術を行った後、インプラントの埋入を望まれる人もいる。

―今後の目標は。

整容面はマスクなしでの外出、機能面では患部での咀嚼機能の回復だろう。

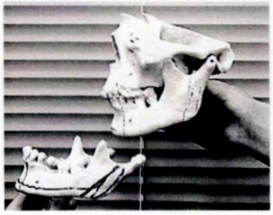

術前データを用いた原寸大の顎骨模型。顎や関節の位置を高い精度で再現できる

■ 三豊総合病院歯科口腔外科

口腔外科医が外来診療や入院治療、全身麻酔下での手術に対応。外傷や腫瘍、炎症など口腔疾患全般。2015年度の手術症例数は973例。一般歯科治療は行っていない。

所在地：観音寺市豊浜町姫浜708

電話：0875（52）3366

http://www.mitoyo-hosp.jp